ZUSAMMENFASSUNG DES KLINISCHEN ARTIKELS

Kerecis®

Beschleunigter Wundverschluss bei tiefen Verbrennungen zweiten Grades mit azellulärem Fischhaut-Graft

STONE R 2ND, SAATHOFF EC, LARSON DA, WALL JT, WIENANDT NA, MAGNUSSON S, KJARTANSSON H, NATESAN S, CHRISTY RJ. INT J MOL SCI. 2021 FEB 4;22(4):1590. DOI: 10.3390/IJMS22041590. PMID: 33557424.

In dieser präklinischen Studie wurden intaktes Fischhaut-Graft (FSG, Kerecis®) und fetale Rinderdermis (Fetal Bovine Dermis, FBD) für die Behandlung von tiefen Verbrennungen zweiten Grades auf anästhesierten Yorkshire-Schweinen bewertet. Die tiefen Verbrennungen zweiten Grades, die an Tag 1 mit FSG oder FBD behandelt wurden, erhielten an Tag 7 eine zweite Behandlung mit FSG. Die Behandlung mit FSG führte im Vergleich zu FBD zu einer schnelleren Reepithelisierung und einer kleineren Wundgröße an Tag 14.

FSG wurde schneller in das Wundbett integriert und zeigte einen höheren Blutfluss an Tag 14. Hier zeigen wir, dass FSG schneller ohne erhöhte Kontraktion integriert wurde, was zu einem schnelleren Wundverschluss ohne Anwendung von Hauttransplantat führte. Dies deutet darauf hin, dass FSG die Heilung von Verbrennungswunden im Vergleich zu FBD verbesserte.

PRIMÄRE ENDPUNKTE

Schnellere Wundverschlussrate bei Verbrennungen mit der Anwendung von intaktem Fischhaut-Graft

Schnelle Integration ermöglicht frühen definitiven Wundverschluss bei Verbrennungen

TAG 7

> 50 %
Reepithelisierung

TAG 14

Reife Heilungsergebnisse ohne Kontraktur bei mit FSG behandelten Verbrennungen

TAG 60

Reepithelisierungsrate bei Verbrennungen*

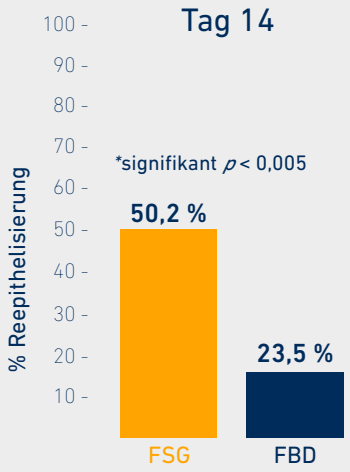

Intaktes Fischhaut-Graft wird schneller in das Wundbett integriert als fetale Rinderdermis

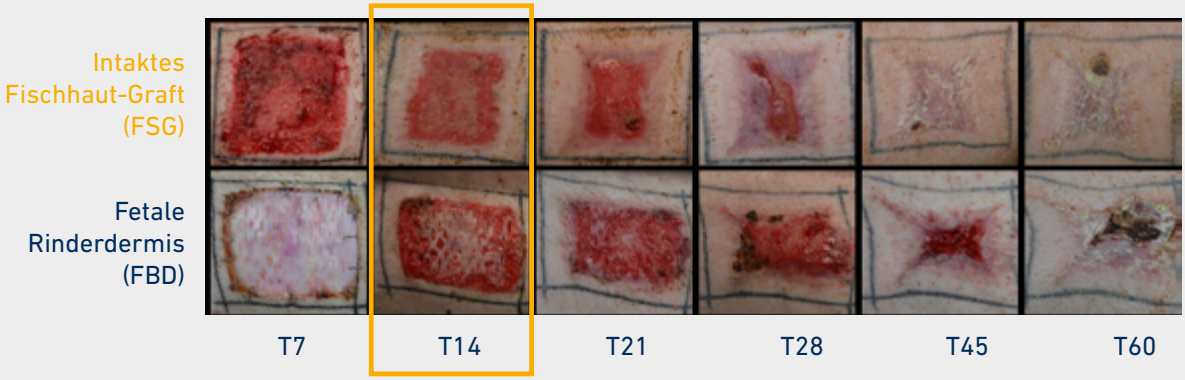

SEKUNDÄRE ENDPUNKTE

Die Behandlung mit intaktem Fischhaut-Graft führte zu einem frühen Anstieg des Blutflusses

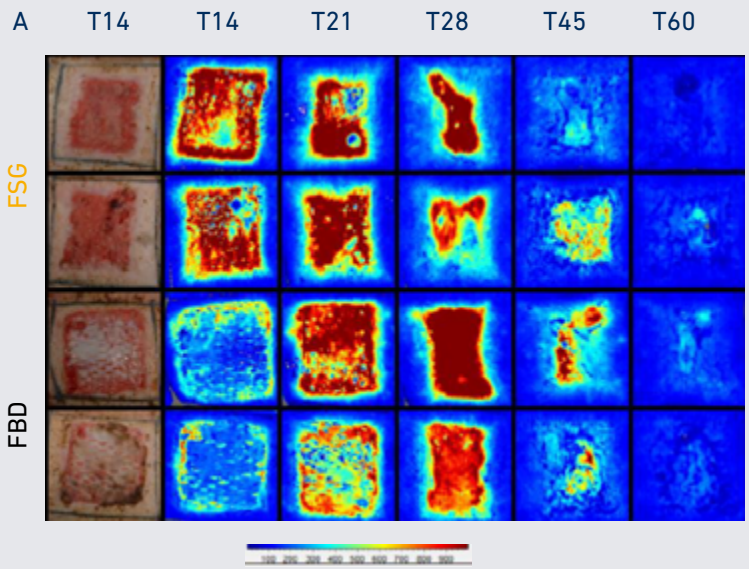

- An Tag 14 wurde mittels Laser Speckle eine signifikant höhere Perfusion für FSG gemessen.
- Höhere Perfusionsniveaus weisen auf eine bessere Integration der Grafts und einen Anstieg neu gebildeter Blutgefäße hin.

Maximale Perfusion

Normale Hautperfusion

INTEGRATION VON PRODUKTEN – HISTOLOGISCHE ANALYSE

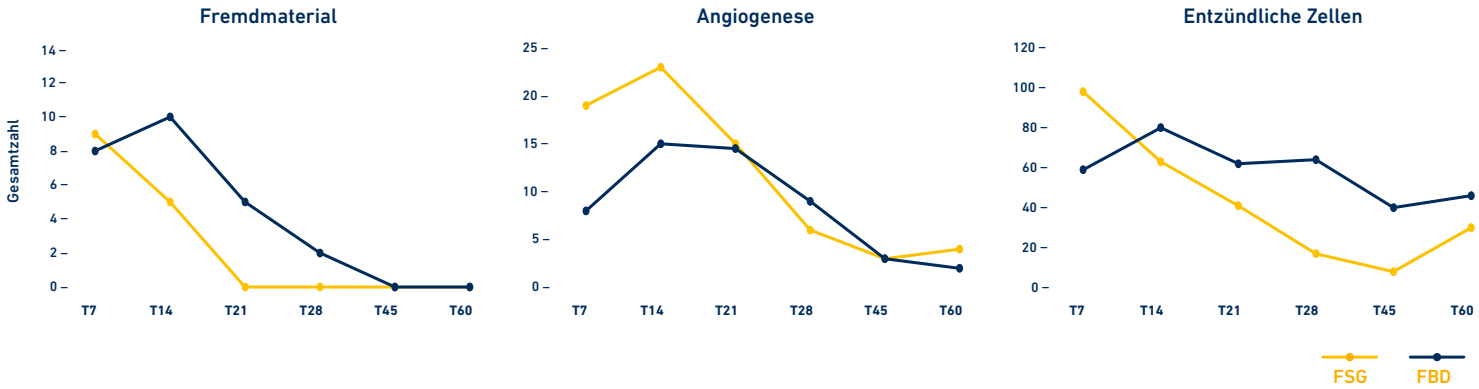

INTAKTES FISCHHAUT-GRAFT

INDIZIERT FÜR DIE BEHANDLUNG VON WUNDEN, EINSCHLIESSLICH:

- Diabetische Ulzera
- Chronische vaskuläre Ulzera
- Venöse Ulzera
- Traumawunden (einschließlich Abschürfungen, Risswunden und Hautrisse)
- Akute Operationswunden (einschließlich Debridement, Amputation und Entnahmestellen)
- Operationswunden (Dehiszenz oder ausbleibende Heilung nach einer Operation)
- Drohendes Versagen des Spalthauttransplantats
- Nekrose nach Injektion



KM-24-0097.1 © 2025 Kerecis. Alle Rechte vorbehalten.

kerecis®

OUR VISION
To extend life by supporting the body's own ability to regenerate

U.S. and international patents and trademarks granted and pending

KERECIS GERMANY
Am Neumarkt 42
22041 Hamburg
+49 40 228 980 98
Ust-ID: DE360968869
euorder@kerecis.com

www.kerecis.com